


# Die Behandlung von Problemwunden mit der silberhaltigen Salbenkompressen Atrauman Ag in der klinischen Praxis

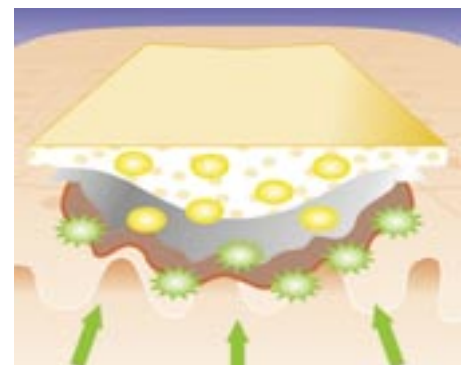
Die silberhaltige Salbenkompressen Atrauman Ag unterstützt mit ihrer bakteriziden Wirkung den Wundheilungsprozess bei Problemwunden. Dies zeigen zwei Kasuistiken, in denen eine postoperative Wundheilungsstörung sowie ein Ulcus cruris venosum behandelt wurden.

Der physiologische Wundheilungsprozess kann von unterschiedlichen systemischen und lokalen Faktoren gestört werden. Die Abheilung einer Defektwunde der Haut durch Gefäßneubildung, Granulation, Wundkontraktion und Epithelisierung ist erst möglich, wenn diese Störfaktoren eliminiert werden. Der häufigste lokale Störfaktor ist die Wundinfektion (Der Chirurg 5; 2004: 471). Damit die Phasen der Wundheilung störungsfrei und geordnet ablaufen können, sollte einer Wundinfektion vorgebeugt und eine bereits manifestierte Infektion wirkungsvoll behandelt werden. In diesem Zusammenhang hat sich in der klinischen Praxis die silberhaltige Salbenkompressen Atrauman Ag bewährt. Sie ist für Wunden indiziert, die sich in einem kritisch kolonisierten Zustand befinden oder schon

infiziert sind. Dabei kann Atrauman Ag sowohl zur Infektionsprophylaxe als auch als ergänzende Maßnahme bei einer systemischen Antibiotikatherapie eingesetzt werden. Ihre effektive antibakterielle Wirkung fördert einen geordneten Ablauf der Wundheilungsphasen. Im Folgenden werden zwei Kasuistiken vorgestellt, die den wundheilungsfördernden Einfluss von Atrauman Ag bei infizierten Wunden unterschiedlicher Genese zeigen.



**Abb. 1** Die silberhaltige Salbenkompressen Atrauman Ag



**Abb. 2** Wirkmechanismus von Atrauman Ag: Bakterien (grün) werden bei Kontakt mit Atrauman Ag abgetötet. Mit dem Wundsekret (gelb) werden abgetötete Bakterien und die entstandenen Endotoxine in die sekundäre Wundauflage aufgenommen.

## Fallstudie 1: 80-jähriger Patient mit postoperativen Wundheilungsstörungen

Praxis Dr. med. Christoph Bernheim, München  
(Chirurgie, Gefäßchirurgie, Phlebologie)

Bei einem 80-jährigen Patienten, der an einer postoperativen Wundheilungsstörung mit Infektion litt, kam es nach siebenwöchiger Behandlung unter Atrauman Ag zu einer vollständigen Epithelisierung des Hautdefektes. Dem Patienten wurde stationär der 4. Zehenstrahl aufgrund einer Osteomyelitis im Os metatarsale rezidiert. Nach der Operation war die Wundheilung gestört und die Wunde persistierte seit zehn Tagen bei einer Größe von 3,5 x 2 cm. Aufgrund der Infektion wurde sie systemisch mit dem Antibiotikum Amoxicillin behandelt. Der Patient klagte zum Zeitpunkt der Erstvorstellung über leichte Wundschmerzen, die gelegentlich auftraten. Analgetika nahm er deswegen nicht ein.

Der Wundgrund war zu Beginn der Atrauman-Ag-Anwendung zu 20 % mit hellen und feuchten Belägen bedeckt, jeweils 40 % mit Granulations- bzw. Epithelgewebe (Abb. 3a). Die Wunde exsudierte mäßig, die Ränder waren flach und die Wundumgebung unauffällig. Die Behandlung mit Atrauman Ag erstreckte sich über einen Zeitraum von sieben Wochen, wobei der Verband täglich gewechselt wurde. Als sekundäre Wundauflage wurde der Schaumverband PermaFoam eingesetzt.

### Behandlungsverlauf

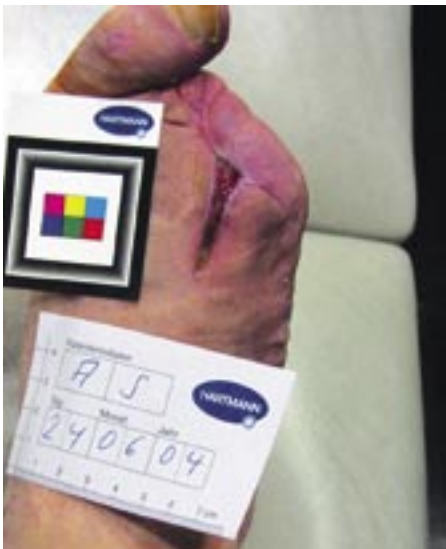Schon nach vier Tagen unter Atrauman Ag war nach Angabe des behandelnden Arztes die Wundinfektion vollständig zurückgegangen, sodass die Antibiotikabehandlung mit Amoxicillin abgesetzt wurde. Auch im weiteren Behandlungsverlauf verbesserte sich der Zustand der Wunde. Der Anteil der mit Belägen bedeckten Wundfläche nahm immer mehr ab und die Wunde bildete zunehmend Granulations- und Epithelgewebe. Infolgedessen verkleinerte sich die Wundgröße. Nach zwei Wochen war die Wunde vollständig gereinigt und von Belägen befreit. Jeweils 50 % der Wundfläche waren entweder epithelisiert oder granuliert (Abb. 3b). Verfärbungen der Wunde oder ein Sekretstau konnten während der gesamten Anwendungszeit unter Atrauman Ag nicht beobachtet werden. Nach insgesamt sieben Wochen Behandlungsdauer war die Wunde vollständig reepithelisiert, sodass die Wundbehandlung erfolgreich abgeschlossen werden konnte (Abb. 3c).

### Beurteilung durch Arzt und Patienten


Der behandelnde Arzt war mit dem Therapieergebnis nach eigenen Angaben sehr zufrieden. Im Vergleich zur Eingangsuntersuchung hatte sich in seinen Augen der Zustand der Wunde – es wurde ein vollständiger Defektverschluss erreicht – sowie der Wundumge-

bung deutlich verbessert. Die Erwartungen, die er vor Beginn der Behandlung hatte, wurden aufgrund des erfolgreichen Ergebnisses übertroffen. Besonders hob der Arzt hervor, dass der Patient Atrauman Ag sehr gut vertrug und die salbenhaltige Wundkomresse sehr gut zu handhaben war. Den Kontakt zum Wundgrund, die Entfernbarekeit sowie die wundreinigenden Effekte bewertete er als gut. Produktrückstände blieben nach Angaben des Anwenders während der Behandlung nicht in der Wunde zurück.

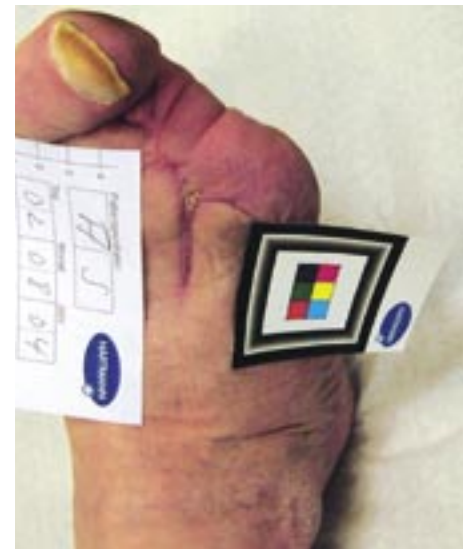
Ähnlich positiv äußerte sich der Patient über die Behandlung mit Atrauman Ag. Verträglichkeit, Tragekomfort und Gesamteindruck bewertete er mit gut. Seine Erwartungen, die er vorher an die Behandlung mit Atrauman Ag gestellt hatte, wurden erfüllt.



**Abb. 3a** Eingangsuntersuchung: Die Wunde hat eine Größe von 3,2 x 2 cm, der Wundgrund ist zu 20 % mit hellen und feuchten Belägen bedeckt, jeweils 40 % mit Granulations- bzw. Epithelgewebe. Behandlung mit Atrauman Ag in Kombination mit PermaFoam.



**Abb. 3b** Nach zwei Wochen unter Atrauman Ag: Je 50 % des Wundgrundes sind granuliert bzw. epithelisiert.



**Abb. 3c** Abschlussuntersuchung: vollständige Reepithelisierung unter Atrauman Ag

## Fallstudie 2: 74 Jahre alte Patientin mit Ulcus cruris venosum

Praxis Dr. med. Ragnar Storck, München  
(Hautarzt, Allergologie)

Ein weiterer sehr interessanter Fall, bei dem Atrauman Ag den Wundheilungsprozess unterstützte, ist die Behandlung einer 74 Jahre alten Patientin mit einem Ulcus cruris venosum. Die Patientin litt seit zwei Monaten an dem Ulkus, das eine Größe von 1,5 x 3,2 cm hatte. Da die Wunde infiziert war, wurde sie mit desinfizierenden Bädern behandelt. Als orale Begleitmedikation nahm die Patientin zur Behandlung ihrer Angina pectoris Isosorbiddinitrat, Amlodipinmesilat, Azetylsalizylsäure sowie L-Thyroxin ein. Zur Behandlung ihrer chronisch venösen Insuffizienz erhielt die Patientin begleitend zur Wundbehandlung eine Kompressionstherapie.

Der Wundgrund des Ulkus war vor der Behandlung mit Atrauman Ag zu 100 % von hellen fibrinösen Belägen bedeckt (Abb. 4a). Granulations- oder Epithelgewebe hatte sich nach Angabe des behandelnden Arztes noch nicht gebildet. Die Wunde exsudierte vor der Behandlung mit Atrauman Ag mäßig, die Wundränder waren aufgeworfen und in der Wundumgebung wurde ein Erythem diagnostiziert. Zudem klagte die Patientin über gelegentlich auftretende starke Wundschmerzen.

Die Patientin wurde über einen Zeitraum von fünf Wochen mit Atrauman Ag behandelt, wobei insgesamt zehn Verbandwechsel (etwa alle 4-6 Tage) durchgeführt wurden. Als sekundäre Wundaufgabe wurde der Schaumverband PermaFoam eingesetzt.

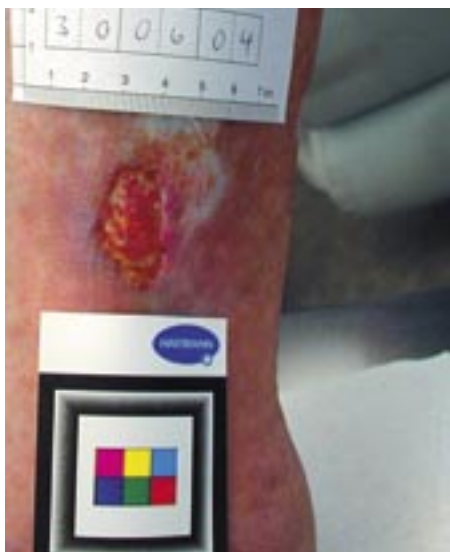### Behandlungsverlauf

Nach nur zweiwöchiger Wundbehandlung hatte sich der Wundstatus deutlich verbessert. Der Anteil der Beläge war auf 30 % zurückgegangen, 70 % des Wundgrundes waren nun von Granulationsgewebe bedeckt (Abb. 4b). Das Ulkus exsudierte weiterhin mäßig, wobei es unter Atrauman Ag zu keinem Sekretstau gekommen war. Die Infektion war vollständig abgeklungen. Weitere drei Wochen später waren 60 % der Wundfläche von Belägen bedeckt, 30 % von Granulationsgewebe und auf 10 % hatte sich ein Epithelgewebe gebildet (Abb. 4c). Die Wundränder hatten sich mittlerweile abgeflacht, Verfärbungen der Wunde konnte der behandelnde Arzt weiterhin nicht beobachten. Allerdings klagte die Patientin wieder über starke Schmerzen, nachdem diese in den ersten Wochen der Therapie zurückgegangen waren. Aufgrund des deutlich verbesserten Wundstatus entschloss sich der behandelnde Arzt, die Wundtherapie auf ein Hydrogel mit Alginaten kombiniert mit Grassolind neutral umzustellen.

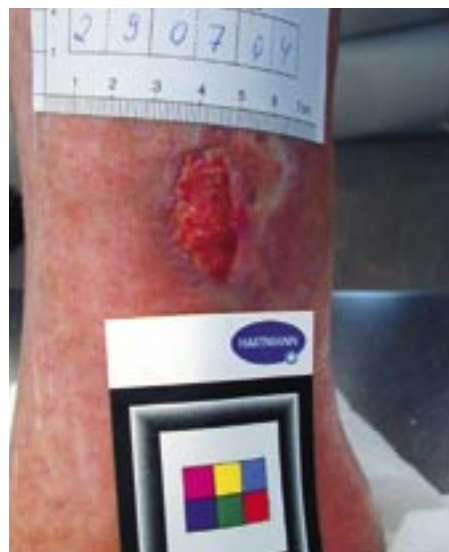### Beurteilung durch Arzt und Patientin

Der Zustand der Wunde sowie der Wundumgebung hatte sich nach Angabe des Arztes im Vergleich zur Eingangsuntersuchung verbessert. Insofern hatten sich seine Erwartungen an die wundheilungsfördernde Wirkung erfüllt. Besonders hob der Mediziner hervor, dass Atrauman Ag einen sehr guten Kontakt zum Wundgrund hatte, sehr leicht und ohne zu verkleben von der Wunde entfernt werden konnte, sehr gut von der Patientin vertragen wurde und insgesamt die Wundaufgabe sehr gut zu handhaben war. Die wundreinigende Wirkung bewertete er als gut.

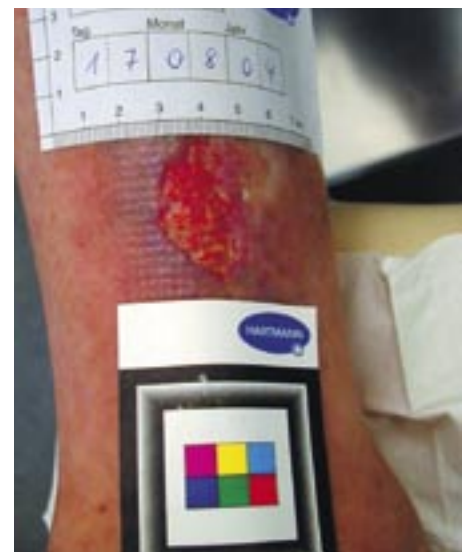Die behandelte Patientin bestätigte die vom Arzt als gut bewertete Verträglichkeit. Auch der Tragekomfort von Atrauman Ag war in den Augen der Patientin gut, ebenso ihr Gesamteindruck. Die Erwartungen, die die Patientin an die Wundtherapie gestellt hatte, wurden erfüllt.



**Abb. 4a** Eingangsuntersuchung: Das Ulkus ist zu 100 % von Belägen bedeckt und infiziert. Behandlung mit Atrauman Ag und PermaFoam, begleitend eine Kompressionstherapie.



**Abb. 4b** 5. Verbandwechsel: Der Anteil der Wundfläche mit Belägen ist auf 30 % zurückgegangen, 70 % des Wundgrundes sind von Granulationsgewebe bedeckt.



**Abb. 4c** Abschlussuntersuchung: 60 % der Wundfläche sind von Belägen bedeckt, 30 % von Granulationsgewebe und 10 % von Epithelgewebe. Umstellung der Wundtherapie auf ein Hydrogel mit Alginaten kombiniert mit Grassolind neutral.



PAUL HARTMANN AG  
89522 Heidenheim

**Besuchen Sie uns im Internet:**  
**[www.hartmann.info](http://www.hartmann.info)**